

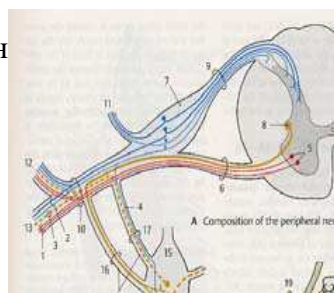
Кинезитерапија код лезије периферних нерава

1

Кичмени живац (n. spinalis)

Коренови:

- *Radix anterior s. motoria*, моторни
- *Radix posterior s. sensoria*, сензитивни
- У саставу задњег корена се налази сензитивни ганглион кичменог живца (*ganglion sensorium nervi spinalis*)



2

Разлика у оштећењу ЦМН и ПМН

	ЦМН	ПМН
ДИСТРИБУЦИЈА ПАРАЛИЗЕ	Дифузно на целом екстремитету	Сегментна или периферна
РЕФЛЕКСИ	Појачани	Снижени/Угашени
ПАТОЛОШКИ РЕФЛЕКСИ	Присутни	Одсутни
КОЖНИ РЕФЛЕКСИ	Угашени	Постоје, осим ако су захваћени неурони тих Рф
ТОНУС	Појачан	Снижен
АТРОФИЈА	Одсутна	Присутна
ФАСЦИКУЛАЦИЈЕ	Одсутне	Присутне

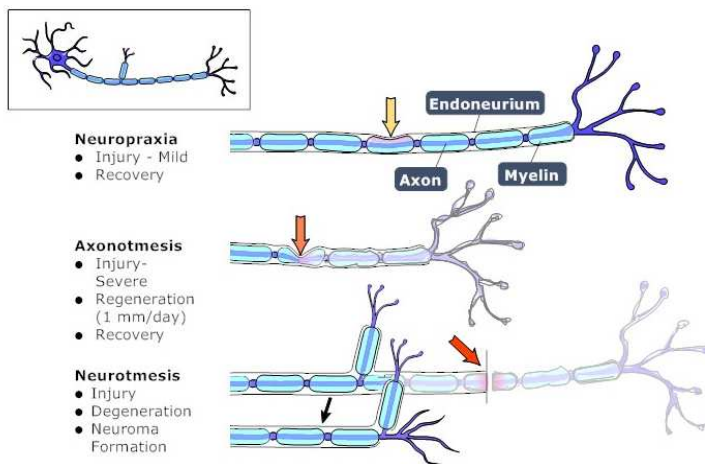
3

Етиологија оштећења периферних нерава

- Инфекција (херпес зостер, вирус хепатита, полио вирус и др)
- Интоксикација (алкохолна, угљен моноксид, угљен дисулфид, тровање тешким металима, ботулизам, токсин дифтерије, тровање лековима и др.)
- Метаболички поремећаји (DM, уремија, порфирија, амилоидоза, берибери, алкохолизам, хипер и хипотиреоидизам и др.)
- Тумори (бенигни и малигни)
- Компресија (дискус хернија, спондилофити и остеофити, трауматска компресија)
- Секција (трауматска секција оштрим предметом или оштрим коштаним фрагментом код прелома кости)

4

Градације – степен оштећења нерва



LIFEART Collection Images Copyright © 1989-2001 by Lippincott Williams & Wilkins, Baltimore, MD

5

Neuropraxia

- Контузија нерва - је привремени поремећај функције живца настао дејством трауме
- Не ствара прекид аксона
- Клиничка слика: присутна је пареза
- Парцијална DER
- EMG - продужена инсерциона активност, редукција трасе
- Опоравак је за 6 недеља

6

Aksonotmesis

- Прекид аксона - повреда аксона и његове мијелинске овојнице
- Очуван је ендонеуријум (овојница нерва), а дистални део аксона дегенерише
- Клиничка слика: парализа, периферна лезија сензибилитета
- Комплетна ДЕР
- ЕМГ показује денервацију, снижену брзину проводљивости, полифазију и др.
- Опоравак понекад изискује третман и до 18 месеци
- Регенерација 1 mm/дан

7

Neurotmesis

- Потпуни прекид нерва - најтежи облик повреде, при чему дистални сегмент подлеже Валеровој дегенерацији
- Кл. слика: парализа флакцидног типа, брзо напредовање атрофије
- Потпуна или апсолутна ДЕР реакција
- ЕМГ показује денервационе потенцијале, полифазију, редукцију трасе до потпуног губитка моторних јединица

8

Локализација лезије

- Испитивање се усмерава на регију односно на нерв који је оштећен и мишиће које инервише оштећени нерв
- На основу клиничке слике и кинезиолошке анализе, поред општих карактеристика лезије ПМН-а (тонус, трофика, сензибилитет, испитивање тетивних Рф и испитивање патолошких Рф), одређујемо прецизну локализацију лезије нерва

9

Карактеристичне клиничке слике

Периферни нерв

- n. peroneus
- n. tibialis
- n. radialis
- n. ulnaris
- n. medianus

Клиничка слика

- Висеће стопало
- Петно стопало
- Висећа шака
- Канџаста шака
- Шака проповедника или мајмунска шака

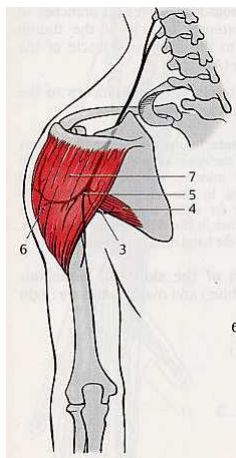
10

N. axillaris (Пазушни живац)

- Коренско порекло C5 и C6
- Мешовити живац
- Инервише:
 - мишиће раменог појаса
 - кожу задње и спољашње стране надлакти

11

N. axillaris

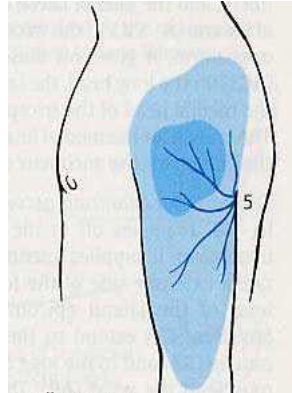


Моторна влакна:

- *m. deltoideus*
- *m. teres minor*

12

N. axillaris



Сензитивна влакна:

- кожу рамена и
- задњу и спољашњу страну надлакти

13

Лезија n. axillaris-a

- Немогућа је *abd, flex* и *хоризонтална abd* **надлакти**
- Ослабљена је *спољашња ротација*
- Рука је аддукована и благо унутра ротирана
- Због осећаја извлачења руке из рамена пацијент диже раме и оно је више са оштећене стране

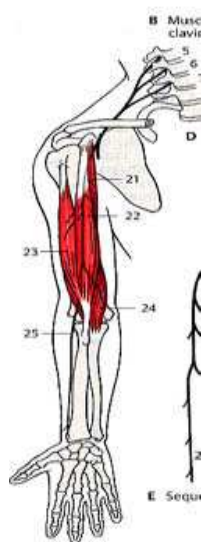14

N. musculocutaneus

- Коренско порекло: C5, C6 и C7
- Мешовити нерв
- Инервише:
 - мишиће предње ложе надлакти
 - кожу спољашње стране подлакти

15

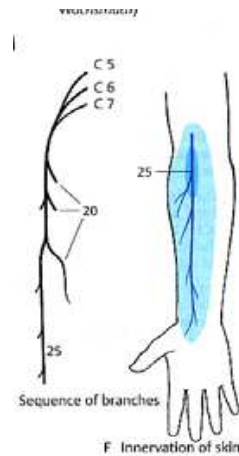
N. musculocutaneus



- Моторне гране (бочне) за мишиће **предње ложе надлакти:**
 - *m. biceps brachii*
 - *m. brachialis*
 - *m. coracobrachialis*

16

N. musculocutaneus



Завршна сензитивна грана:

- *n. cutaneus antebrachii lateralis* за кожу спољашње стране подлакти све до узвишења палца

17

Лезија n. musculocutaneus-a

Клинички:

- Немогућа је *flex* подлакти са *супинацијом*
- Ослабљена је *супинација* подлакти
- Делимично је ослабљена и *flex* надлакти (*m. coracobrachialis*)

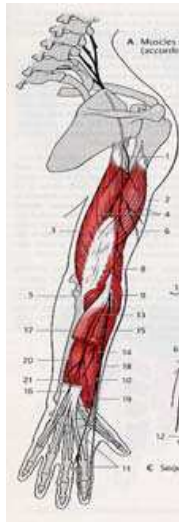
18

N. radialis

- Највећа грана pl. brachialis
- Коренско порекло: C6,7,8 и Th1
- Мешовити нерв
- Завршне гране:
 - **1 моторна** за супинаторе и екстензоре подлакти, екстензоре шаке и екстензоре прстију
 - **2 сензитивне:** n.cutaneus brachii post. и n.cutaneus antebrachii dorsalis

19

N. radialis - анатомија



У надлакти: m.triceps brachii

Мишићи **спољашње групе подлакти:**

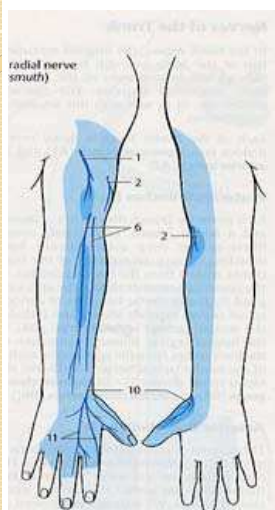
- m. brachioradialis
- m. extensor carpi radialis longus
- m. extensor carpi radialis brevis
- m. supinator

Мишићи **задње групе подлакти:**

- m. extensor digitorum
- m. extensor digiti V
- m. extensor carpi ulnaris
- m. anconeus
- m.abductor pollicis longus
- m. extensor pollicis brevis
- m. extensor pollicis longus
- m. extensor indicis

20

N. radialis - анатомија

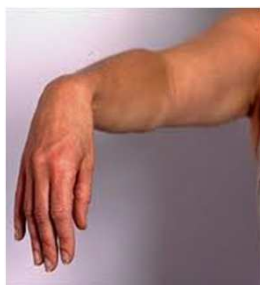

Сензитивна влакна:

- Кожу задње стране надлакти
- Кожу доњег дела спољашње стране надлакти
- Кожу задње стране подлакти
- Кожу спољашње половине дорзума шаке и
- Кожу 3 прста (од палца) у нивоу проксималних фаланги

21

Висећа шака



- Парализа екстензора руке, посебно шаке и прстију
- Шака виси, стисак ослабљен
- Прсти у флексији
- Држање предмета отежано
- Манифестује се падом шаке и немогућношћу опружања прстију

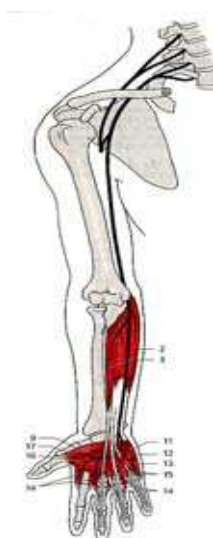22

N. ulnaris

- Коренско порекло C-7, C-8, Th-1
- Мешовити нерв
- Пролази кроз sulcus n.ulnaris иза унутрашњег епикондила хумеруса где је површан и изложен повредама

23

N. ulnaris - анатомија

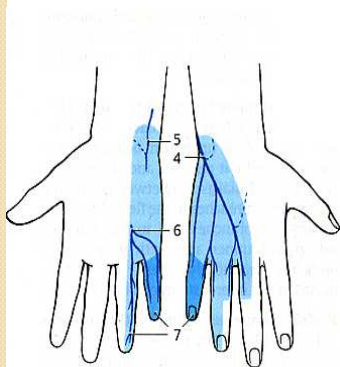


- **У подлакту:**
 - m. flex. carpi ulnaris
 - m. flex. digitorum profundus (III et IV)
- **У шаџи:**
 - m. abductor dig. V
 - m. flex. dig. V
 - m. opponens dig. V
 - m. palmaris brevis
 - m. adductor pollicis
 - m. flex. pollicis brevis
 - mm. interossei (сви)
 - mm. lumbricales III i IV

24

N. ulnaris - анатомија

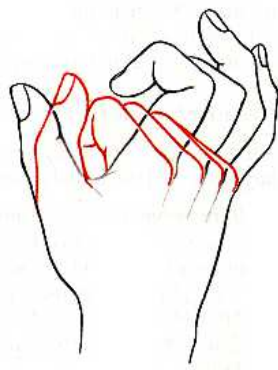Сензитивна влакна



- Кожу:
 - унутрашње половине **длана**
 - 1 ½ **прст** од малог прста на палмарној страни и
 - исте **прсте** на дорзалној страни у висини медијалних и дисталних фаланги
- Кожу:
 - унутрашње половине **надланице** и
 - 2 ½ **прста** у висини проксималних фаланги

25

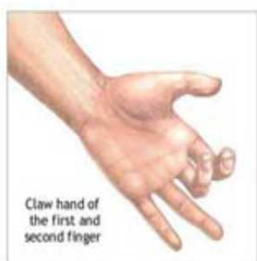Канцаста шака



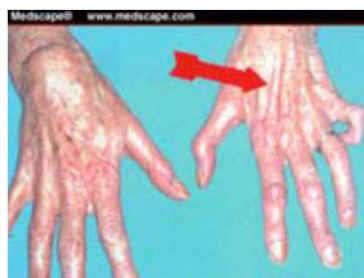- Ослабљена *палмарна flex.* и *улнарна abd.* шаке
- Ослабљена *add.* прстију
- Међукоштани мишићи атрофични
- Не може да изведе *flex.* 4. и 5. прста; прсти екстендирани у MCP, а флектирани у IP зглобовима
- Мали прст у *abd.*
- Атрофија хипотенара

26

Канџаста шака



ADAM



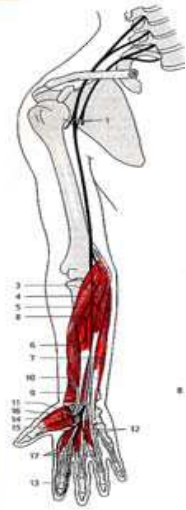
27

Nervus medianus

- Коренско порекло C6, C7, C8 и Th1
- Најразвијенија грана сплета
- У длан улази кроз *canalis carpi*
- Мешовити нерв
- Инервише:
 - мишиће предње ложе подлакти и спољашње половине длана
 - кожу спољашње половине длана

28

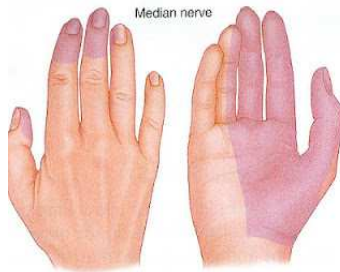Nervus medianus - анатомија



- У **подлактици**:
 - m. pronator teres
 - m. flexor carpi radialis
 - m. palmaris longus
 - m. flexor digitorum superficialis
 - m. flexor pollicis longus
 - m. flexor digitorum profundus
 - m. pronator quadratus
- Мишићи **тена**ра:
 - m. flexor pollicis brevis
 - m. abductor pollicis brevis
 - m. opponens pollicis

29

Nervus medianus - анатомија

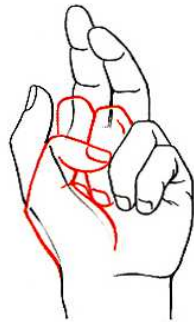


Сензитивна влакна

- кожу спољашње 1/2 длана
- кожу 3 1/2 прста на палмарној страни
- кожу дорзалне стране истих прстију у висини медијалних и дисталних фаланги

30

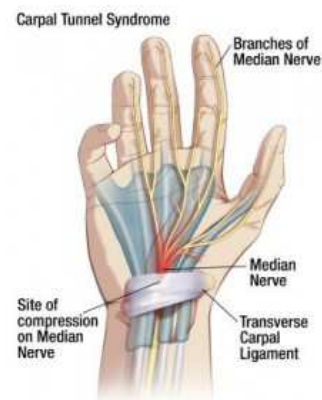Шака проповедника ("мајмунска")



- Слаби пронација подлакти,
- отежана flex и радијална abd шаке,
- немогућност flex палца и кажипрста,
- немогућност опозиције палца;
- поремећај сензибилитета у пољу инервације
- Синдром карпалног тунела

31

Синдром карпалног тунела



32

N. femoralis

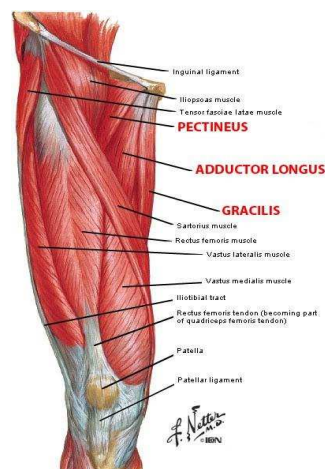
- Коренско порекло L2, L3 и L4
- *Plexus lumbalis*
- Мешовити нерв
- Инервише:
 - мишиће предње ложе натколенице
 - кожу предње стране бута, унутрашње стране потколенице и унутрашње ивице стопала (у задњем делу)

33

N. femoralis - анатомија

Моторна инервација за:

- Мишић бедра: m. iliopsoas
- Натколеница- предња група:
 - m. sartorius
 - m. quadriceps femoris
- Натколеница- унутрашња група:
 - m. pectineus

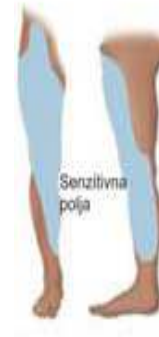

34

N. femoralis - анатомија

Сензитивне гране:

- rr. cutanei anteriores за кожу предње стране бута,
- n. saphenus за унутрашњу страну потколенице и
- унутрашњу ивицу стопала (у задњем делу)



35

Лезија n. femoralis-a

- Отежана флексија у куку (m. iliopsoas)
- Немогућа активна екстензија у колену (m. quadriceps femoris)
- Веома отежан ход уз степенице или устајање са столице

36

N. ischiadicus

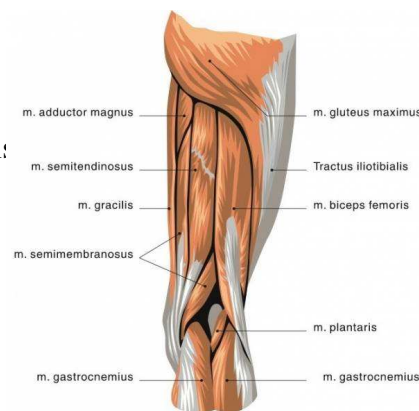
- Коренско порекло L4, L5, S1 и S2
- Plexus sacralis
- Најдебљи и најдужи нерв у телу човека
- Својим бочним огранцима инервише 3 мишића задње ложе и 1 из унутрашње ложе бута
- Артикуларним гранама инервише зглоб кука
- Састављен је из 2 нерва (*n.tibialis et n. peroneus communis*), који су у заједничком омотачу

37

N. ischiadicus

Моторне гране за:

- мишиће **задње ложе натколенице**:
 - m. semitendinosus
 - m. semimembranosus
 - m. biceps femoris (caput longum et caput brevis)
- мишиће **унутрашње ложе натколенице**:
 - m.adductor magnus

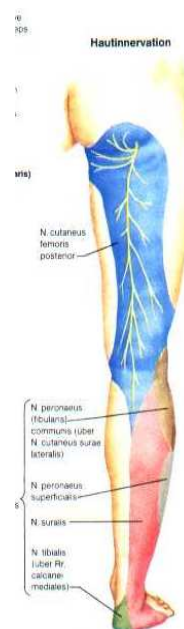

38

N. ischiadicus

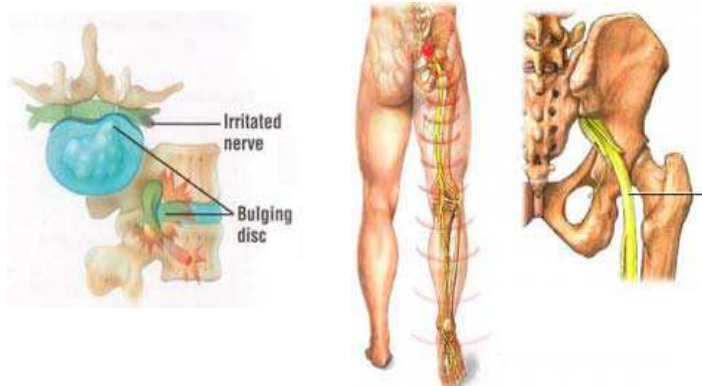
Сензитивна инервација:

- кожа спољашње стране ноге и преко целог стопала,
- **осим** унутрашње стране стопала и унутрашњег глежња



39

Ischialgia



40

Лезија n. ischiadicus-a

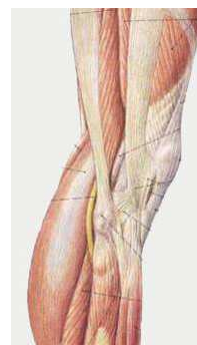
Клинички:

- Немогућа/отежана flex. и rotatio int. потколенице
- Немогућа/отежана ext. натколенице
- Дискоординација у ходу због недостатка активне flex. колена, па болесник хода са укрућеном ногом

41

N. peroneus

- Коренско порекло L4, L5, S1 и S2
- *Plexus sacralis*
- До затколоне јаме налази се у саставу **n. ischiadicus**-а са n. tibialis-ом
- Површан ток n. peroneus communis-a (могућност повређивања)



42

N. peroneus - анатомија

Моторне гране:

- ***N. peroneus profundus*** за:
 - m. tibialis anterior
 - m. extensor digitorum longus
 - m. extensor digitorum brevis
 - m. extensor hallucis longus
- ***N. peroneus superficialis*** за:
 - m. peroneus longus
 - m. peroneus brevis

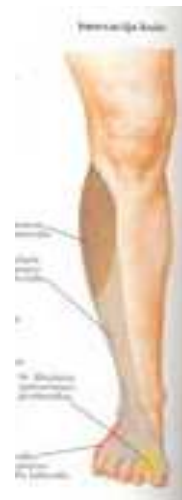

43

N. peroneus - анатомија

Сензитивне грана

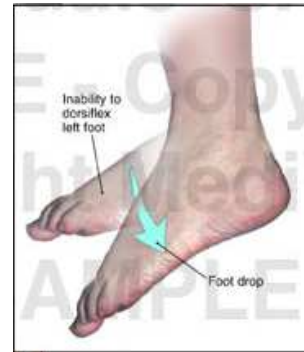
- ***n.cutaneus surae lateralis*** - спољашња страна потколенице
- ***n. cutaneus dorsalis medialis et intermedius*** - дорзална страна стопала и 3½ прста (почевши од палца)



44

Лезија n. peroneus-a

- Настаје при:
 - прелому главе фибуле
 - код повреда колена
 - након дуготрајног седења са прекрштеним ногама
- "Висеће стопало,,
- Немогућа/отежана:
 - дорзална флексија стопала и прстију
 - супинација (инверзија) стопала
- Петлов ход



45

Nervus tibialis

- Коренско порекло L4, L5, S1, S2 и S3
- *Plexus sacralis*
- До затколоне јаме налази се у саставу n. **ischadicus**-а са n.peroneus-ом
- Мешовити нерв за:
 - плантарне флексоре стопала и прстију
 - кожу задње стране потколенице и кожу табана

46

Nervus tibialis - анатомија

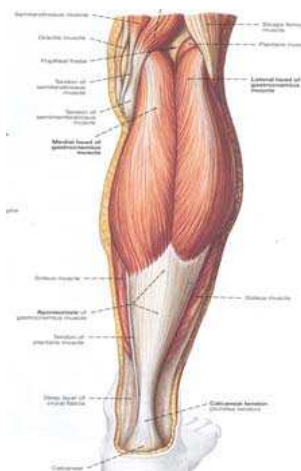
Моторне гране за:

Површински слој:

- m. triceps surae
(m. gastrocnemius + m. soleus)
- m. plantaris
- m. popliteus

Дубоки слој:

- m. tibialis posterior
- m. flexor digitorum longus
- m. flexor hallucis longus



47

Лезија n. tibialis-a

- Много ређе од повреде n. peroneus-a
- "Канцасто стопало,,; Pes calcaneus
- Немогућа/отежана:
 - плантарна flex. стопала и прстију
 - супинација (инверзија) стопала; спушта се уздужни свод стопала
 - ход на прстима
 - flex, add. или abd. Прстију
- Степ ход (најпре се ослања на пету, а затим долази до пада прстију, при чему се јавља двоструки удар о подлогу)

48

Дијагностика лезија периферних нерава

1. Неуролошки преглед
2. РТГ
3. ЦТ
1. НМР
2. Мијелографија
3. ЕМНГ
4. Лабораторија

49

Анамнеза

- Иницијали пацијента
- Године старости пацијента
- Евалуација главних тегоба
- Досадашњи ток обољења
- Досадашња дијагностика
- Предузете терапијске мере
- Коришћене методе функционалне евалуације

Физиотерапеутски преглед

- Инспекција
- Палпација
- Анализа тонуса
- Анализа мишићне снаге
- Анализа обима покрета
- Анализа трофике
- Функционална процена кроз специфичне тестове

Процена функционалног стања и способности

- Регистровање трофичких и циркулаторних сметњи
- Анализа статике (држања)
- Испитивање мишићне снаге
- Испитивање обима покрета у зглобовима
- Мерење обима екстремитета
- Мерење дужине екстремитета
- Анализа динамике (функционална анализа)
- Испитивање сензибилитета

Трофички поремећаји

- Због инактивности, поремећеног метаболизма
- Захваћени су: кожа, нокти, поткожно ткиво, мишићи, кости, крвоток
- Сувоћа, цијаноза и хладноћа коже; појачано знојење; појачан или успорен раст длака
- Атрофија коже, поткожног ткива, мишића и костију
- Кератоза
- Трофичке улцерације
- Избразданост ноктију
- Деминерализација кости

53

Анализа статике - држања

- Инспекцијом
- Настају због *дизбаланса у тонусу* парализованих и очуваних мишића
- Типични поремећаји држања:
висеће стопало, петно стопало, проповедничка шака, канцаста шака, висећа шака

54

Анализа динамике – функционална анализа

- Кинезиолошка анализа локомоторних функција везаних за свакодневне активности
- Да ли и на који начин пацијент користи повређени екстремитет, као и друге делове тела
- Да ли оштећену/изгубљену функцију **компензује** снажнијим мишићним групама, гравитацијом или трик покретима

55

Општи принципи физикалне терапије периферних одузетости

- За разлику од ЦМН периферни нерви поседују способност регенерације
- Зато је могућ функционални опоравак, који траје различито дуго у зависности од:
 - степена оштећења,
 - нивоа лезије и
 - благовременог и адекватног медикаментозног и физикалног лечења

56

Физикална терапија – задачи и циљеви

1. **Да се створе оптимални услови за регенерацију ткива**
2. **Одрже ефектори (мишићи) док се нерв не регенерише**
3. **Постизање максимално могућег опоравка функције**

57

Постављање циљева (терапијски план)

- **Општи циљеви** – функционално и моторичко оспособљавање
- **Специфични циљеви** – циљана физикална терапија према сегменталном налазу

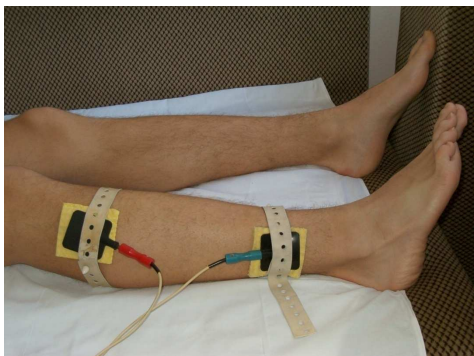
Постављање терапијског програма

- Примена физикалних агенаса према клиничком физиотерапеутском налазу
- Примена КТХ
- Примена ортотских и протетских средстава
- Нега болесника
- Примена едукационих метода
- Психолошка потпора
- Социолошка интеграција инвалидне особе
- Запошљавање

Физикално лечење

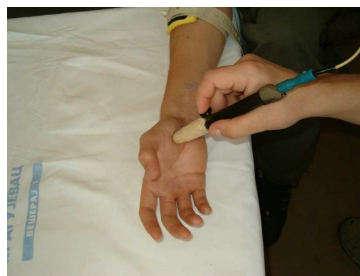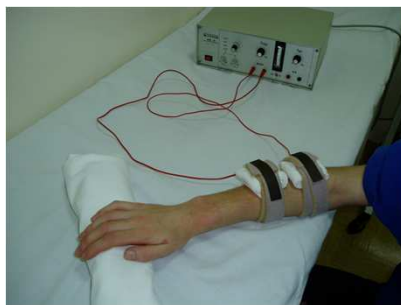- Представља веома важну компоненту у процесу оспособљавања пацијената са оштећењима ПМН
- У лечењу лезија ПМН примењују се готово све физикалне процедуре, али најважнији је следећи тријас:
 1. Термотерапија
 2. Електротерапија
 3. Кинезитерапија

Лонгитудинална галванизација дуж пројекције нерва



61

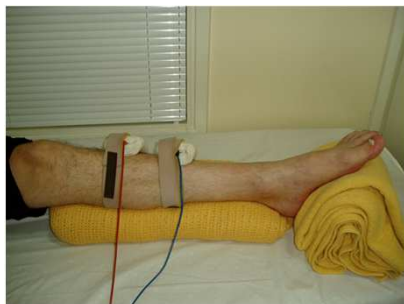Електростимулација



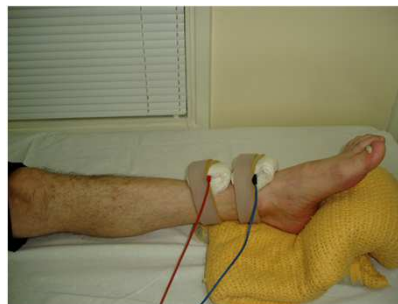m.extensor carpi radialis lon. et br,
m.extensor digg. comm.

62

Електростимулација



m.tibialis anterior
m.extensor digg. longus



m.extensor hallucis longus

63

Електроаналгетске процедуре

- А галванизација
- EF Novocaina
- DDS
- Ледук-ова струја
- TENS
- IFS

64

Циљеви кинезитерапије

- Условљени су стадијумом обољења и функционалним налазом

65

Ток опоравка

- I. Стадијум одузетости (парализе)
- II. Стадијум опоравка функције оштећеног нерва (пареза)
- III. Стадијум трајних последица одузетости

66

Циљеви кинезитерапије у стадијуму одузетости

- Стадијум одузетости - до појаве првих знакова реинервације
- Трајање зависи од тежине обољења или повреде, места оштећења, узраста пацијента и др.
- Основни циљ: спречавање тешких оштећења неуромускуларног и коштаног-зглобног система (контрактура, хиперпокретљивост, брисање шеме покрета, заостатак у расту парализованог екстремитета...)

67

Циљеви кинезитерапије у стадијуму опоравка (парезе)

- Почиње појавом реинервације односно регенерације периферног нерва
- Циљ кинезитерапије је сензомоторна реедукација

68

Циљеви кинезитерапије у стадијуму трајних последица

- Овај стадијум наступа 1-2 године након настанка парализе
- Циљ КТХ је:
 - смањење трајних последица одузетости путем супституције и компензације трајно оштећених функција или
 - побољшање функција након хируршких мера

69

Задаци кинезитерапије

- Очување физиолошког обима покрета у зглобовима
- Повећање-обнова пуног обима покрета код контрактура
- Очување моторне шеме
- Стимулација функције паретичних и паралитичних мишића
- Јачање снаге ослабљених мишића
- Јачање мишића који нису захваћени лезијом
- Обнова сензибилитета
- Реедукација моторних функција
- Побољшање циркулације и трофике
- Спречавање настанка едема
- Спречавање декалцификације костију
- Спречавање заостатка у расту екстремитета

70

Методe кинезитерапије

- Позиционирање одузетих телесних сегмената и елевација
- Пасивне вежбе и аутопасивне вежбе (покрете изводити само до физиолошке, а не анатомске баријере);
Избегавати дистракцију, а форсирати апроксимацију и клизање зглобних површина
- Пасивне вежбе у циљу истезања меких ткива (изводе се тамо где је дошло до формирања контрактура)
- Пасивно интенционе вежбе (пасивне вежбе уз вољно учешће пацијента у извођењу покрета)
- Активно подпомогнуте вежбе

71

Методe кинезитерапије

- Нагло истезање мишића и опуштање (фасилитација синергистичких мишића)
- Апроксимација (компресија зглоба током покрета → стимулација згл.рецептора → побољшана стабилизација зглоба, олакшана активност антиграв. мишића)
- Дистракција (ослобађање од бола или истезање згл. капсуле)
- Отпор (користити технику ПНФ- нагласак на спиралним покретима)
- Визуелна и вербална стимулација (саставни део ПНФ технике)

72

Мишић на оцени 0 и 1

- Позиционирање
- Термотерапија
- Пасивне вежбе
- E2 (500ms/2000ms)
- Електропроцедуре

73

Мишић на оцени 0 и 1

- Главни ефекти пасивних вежби су:
 - одржавање физиолошке дужине мишића,
 - одржавање обима покрета у зглобовима,
 - имитација механизма пумпе чиме се побољшава локална исхрана, пре свега зглобних структура, односно оних структура које се исхрањују дифузијом
 - проприоцептивна стимулација
- Посебна подврста пасивних вежби су пасивне вежбе уз механичка помагала

74

Мишић на оцени 2 до 3

- Позиционирање
- Термотерапија
- Активно потпомогнуте вежбе уз искључење земљине теже (у суспензији; хидрокинези)
- E1 (250 ms /500 ms) - искључује се када мишић достигне оцену 3 на ММТ !!!
- Електропроцедуре

75

Хидрокинезитерапија

Повољно дејство вежби у води заснива се углавном на следећим принципима:

- Вода по Архимедовом закону смањује тежину тела онолико колико тежи њиме истиснута течност, а тиме и деловање гравитације, при чему мишићи чија је снага недовољна за извођење покрета на сувом, могу лако да изводе вежбе у води
- Температура воде смањује спазам мишића и поправља циркулацију
- Код слабости мишића већа ефикасност у извођењу покрета има позитивно психолошко деловање

76

Мишић на оцени 3 до 4

- Термотерапија
- Активне вежбе уз савладавање земљине теже
- Хидрокинезитерапија
- Сензорна реедукација

77

Мишић на оцени 4 до 5

- Хидрокинезитерапија
- Активне вежбе са допунским отпором
- Техника прогресивног јачања мишића (Де Лорме; Оксфорд вежбе)
- Радна терапија

78

Прогресивно јачање мишића

Оксфорд вежбе:

- 10 репетитивних максимума се одређује једном недељно
- А затим 3 серије по 10 контракција 5 х недељно
 - 10 контракција са тах. оптерећењем
 - 10 контракција са 2/3 тах. оптерећења
 - 10 контракција са 1/2 тах. оптерећења

Вежбе по Де-Лорме- у:

- 10 репетитивних максимума се одређује једном недељно
- А затим 3 серије по 10 контракција 5 х недељно
 - 10 контракција са 1/2 тах. оптерећења
 - 10 контракција са 2/3 тах. оптерећења
 - 10 контракција са тах. оптерећењем

79

Реедукација моторних функција

- Учење покрета кроз вежбе координације
- Супституција функција ортотским средствима
- Компензација функција другим очуваним мишићима:
 - слаб m. quadriceps femoris се може успешно заменити са m. gluteus maximus-ом
 - слаб m. deltoideus са мишићима покретачима лопатице
 - слаб m. tibialis ant са m. ext. hallucis longus-ом

80

Сензорна реедукација

- У циљу обнове осетљивости одабрати и применити вежбе за обнављање гнозије, вежбе побољшања сензорног опажања везаног за одржавање ставова и контролу покрета
- Увежбавање стереогнозије - пример код лезије п. medianusa: изводи се тако што пацијент завезаних очију, са прва три прста одговарајуће руке (кожа осталих прстију заштићена рукавицом) покушава да опицавањем препозна облик, величину, тежину, врсту материјала предмета

81

Ортоза

- Спречава
 - оток,
 - контрактуре и
 - прекомерно истезање одузетих мишића
- Смањује бол



82

Радна терапија



83

Кинезитерапија након неурорафије, трансплантације и ауотрансплантације нерава

- ПРВА ФАЗА 1-3 недеље од хируршке интервенције:
 - Иммобилизација у скраћеној позицији нерва
 - Елевација екстремитета
 - Вежбе за стимулацију периферне циркулације
 - Активне вежбе неоштећених сегмената

84

Кинезитерапија након неурорафије, трансплантације и ауотрансплантације нерава

- ДРУГА ФАЗА од 3 - 8 недеља од хируршке интервенције:
 - Обазрива мобилизација уз непотпуно истезање нерва
 - Вежбе циркулације
 - Активне вежбе слободних сегмената
- ТРЕЋА ФАЗА од 8 недеље:
 - Пуна мобилизација раније мобилисаних зглобова
 - Вежбе јачања мишића
 - Функционална реедукација